

# TÉCNICA PROTÉTICA PARA PLANEJAMENTO REVERSO EM IMPLANTODONTIA: RELATO DE CASO

*PROSTHETIC TECHNIQUE FOR REVERSE PLANNING IN IMPLANTOLOGY: CASE REPORT*

**Kelvin Rocha Borges Souza<sup>1\*</sup>, Tiago José de Macedo Cadidé<sup>2</sup>, Ronaldo Costa Fonseca<sup>3</sup>**

<sup>1</sup>Programa de Pós-graduação Lato Sensu Centro Universitário FUNVIC, Pindamonhangaba-SP / Centro de Estudos em Odontologia do Brasil, Feira de Santana-BA

<sup>2</sup>Mestre. Docente do Programa de Pós-graduação Lato Sensu Centro Universitário FUNVIC, Pindamonhangaba-SP

<sup>3</sup>Mestre. Docente do IUNI Educacional-UNIME Salvador, Salvador-BA

\*Correspondência: kelvin.borges10@gmail.com

RECEBIMENTO: 26/01/21 - ACEITE: 12/02/21

## Resumo

O edentulismo ainda constitui um desafio para a área da saúde necessitando de mais atenção, tendo em vista os grandes efeitos na vida de um paciente. Os avanços nos estudos da implantodontia possibilitaram grandes conquistas no processo de tratamento e reabilitação, para tanto é necessário o planejamento e execução protética prévia para que o tratamento com implante dentário seja seguro, eficaz e duradouro. O objetivo deste trabalho foi relatar o plano de tratamento reabilitador protético de uma paciente, bem como descrever a técnica executada para obtenção do resultado. No relato de caso a paciente do sexo feminino com próteses total mal adaptadas, estética falha e com dificuldade de higienização submeteu-se ao novo tratamento de implante dentário, para tanto todas as técnicas e passo a passo para obtenção das próteses pré-cirúrgicas foram desenvolvidos, envolvendo moldagem, obtenção dos modelos, prova em cera, prova do dente em cera e acrilização final, apta para passar para segunda fase do tratamento, a parte cirúrgica. Os resultados indicados no caso clínico trouxeram como benefícios fidelizar o prognóstico do tratamento reabilitador proposto, bem como auxílio na cirurgia através do guia cirúrgico obtido através das próteses e devolução dos princípios básicos protéticos, que compreendem a dimensão vertical de oclusão, estética, adaptação, estabilidade e função.

Palavras-chave: Prótese dentária. Implante dentário. Planejamento reverso.

## Abstract

Edentulism still constitutes a challenge for the health area needing more attention, in view of the great effects on a patient's life. Advances in implantology studies have made great achievements in the treatment and rehabilitation process, for which it is necessary to plan and perform prior prosthesis so that the treatment with dental implant is safe, effective and long lasting. The objective of this work was to report the prosthetic rehabilitation treatment plan of a patient, as well as to describe the technique performed to obtain the result. In the reported case, the female patient with poorly adapted prostheses, flawed aesthetics and without hygiene, underwent a new dental implant treatment in order to have a fixed prosthesis on the implant, for both all techniques and step by step to obtain the pre-surgical prostheses were developed, involving molding, obtaining the models, wax test, wax tooth test and final acrylization, able to move on to the second phase of treatment, the surgical part. However, the results indicated in the clinical case brought as benefits the fidelity of the prognosis of the proposed rehabilitation treatment, as well as aid in surgery through the surgical guide obtained through the prostheses and return of the basic prosthetic principles, which comprise the vertical dimension of occlusion, aesthetics, adaptation, stability and function.

Keywords: Dental prosthesis. Dental implant. Reverse planning.

## Introdução

A busca pela substituição de dentes naturais perdidos por prótese dentária mediante implantes dentários é uma realidade no tratamento odontológico. As principais causas da perda dentária estão diretamente relacionadas à doença cárie, problemas periodontais e trauma.<sup>1</sup> Os implantes são estruturas posicionadas cirurgicamente em osso com a finalidade de suportar as próteses dentárias artificiais.<sup>2</sup>

O marco histórico da implantodontia se deu na década de 1960 quando a equipe de pesquisa do Dr. Branemark consolidou o conceito de osseointegração definido como a união anatômica e funcional direta entre osso vivo remodelado e a superfície de um implante, o que possibilitou um novo meio de sustentação para as próteses. Para que tenha sucesso nesse tipo de reabilitação é necessário o planejamento reverso, onde a confecção das próteses antecede a cirurgia para colocação de implante com o intuito de prever ou diminuir problemas no tratamento como mal posicionamento dos implantes, demora para dar carga imediata quando planejada, bem como questões estéticas quando temos casos maiores de reabilitação.<sup>2,3</sup>

Quando se fala em tratamento com implantes dentários totais, além dos exames complementares e exames de imagem precisamos do planejamento protético diagnóstico prévio a cirurgia para que sejam avaliadas algumas condições como qualidade e quantidade de tecido mole e tecido ósseo. Pensando nisso, o início do tratamento reabilitador dá-se a construção das próteses a fim de estabelecer um guia cirúrgico que vai auxiliar diminuindo o tempo cirúrgico, além da posição e inclinação adequada dos implantes, quantidade de implantes necessários.<sup>4</sup>

As próteses usadas para o diagnóstico, as quais também são utilizadas no pós-cirúrgico, podem ser fixadas de maneira imediata com a captura dos implantes em posição na arcada ou poderão ser empregues como próteses totais uma vez que os princípios biológicos não sejam favoráveis para carga imediata, sendo apenas realizado sua captura em um segundo momento do tratamento.<sup>5</sup>

Na técnica de execução prévia das próteses antecedente a cirurgia os princípios básicos totais deveram ser cumpridos a fim de garantir função, fonética, estética, conforto e devolver as estruturas perdidas do sistema estomatognático.<sup>6</sup> A construção prévia das próteses permite o profissional antever o resultado final do tratamento como um todo permitindo estudar o formato do rebordo, limitações anatômicas, dimensão vertical de oclusão (DVO), condição dos tecidos a fim de estabelecer na técnica protética uma prótese que será dentogingival ou

dental, determinando a linha do sorriso, suporte labial, linha media, linha dos caninos, devolução da DVO além do formado e a cor do dente quando tratamos de pacientes edêntulos totais.<sup>1,6</sup>

Os planejamentos protéticos e cirúrgicos podem garantir o sucesso do tratamento em Implantodontia conseguindo prever intercorrências ou possíveis erros a serem cometidos durante e após a cirurgia. Desta forma, o objetivo deste trabalho foi relatar o plano de tratamento reabilitador de uma paciente bem como descrever a técnica protética desenvolvida, além da de denotar a sequência clínica adotada nas fases ambulatorial e laboratorial indicada na literatura referente ao planejamento reverso em implantodontia.

## Relato do caso

Paciente do sexo feminino, 72 anos de idade, apresentou um par de próteses totais com mais de 20 anos de uso, as quais encontravam-se com desgastes oclusais, falta de retenção, aspectos estéticos desfavoráveis e com higienização deficiente nas regiões interproximais dos dentes superiores e inferiores.

Ao exame extra e intraoral pôde-se observar algumas características necessárias para realizar o planejamento das próteses sobre implante e os aspectos necessários para determinar o prognóstico da paciente (Quadros 1 e 2).

Quadro 1- Características extraorais da paciente

Características	Paciente
Formato do rosto	Quadrado
Amplitude da boca	Média
Tipos de lábios	Finos
Cansaço muscular	Não

Quadro 2- Características intraorais da paciente:  
maxila e mandíbula

Características	Maxila	Mandíbula
Formato do rosto	Triangular	Triangular
Tamanho do rebordo	Pequeno	Pequeno
Altura do rebordo	Baixa / irregular	Baixa /Irregular
Consistência da mucosa	Flácida	Resiliente
Aspecto da mucosa	Normal	Normal
Tórus	Inexistente	Inexistente
Hiperplasia	Ausente	Ausente
Inserção muscular	Baixas	Baixas

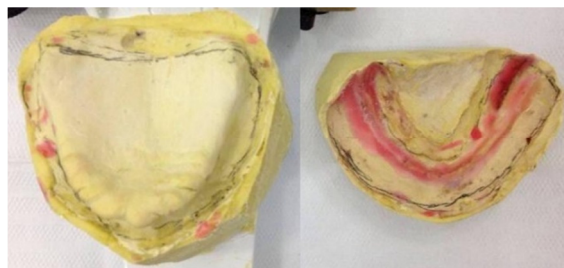


Figura 2- Modelos de gesso delimitados

Foi elaborada a Base de prova superior e inferior, com resina acrílica juntamente com os roletes utilizando cera 7, os quais possibilitaram ajuste na base de prova superior do suporte labial, corredor bucal, linha do sorriso e curva de Spee (Figura 3).

Após a avaliação das condições faciais e intra e extra orais para o planejamento das novas próteses que antecederam a cirurgia para colocação dos implantes, foi realizado a moldagem anatômica superior e inferior com alginato (Figura 1) em seguida obtenção dos modelos de trabalho para os quais foi utilizado gesso tipo IV, delimitou-se a área da extensão de toda prótese para maior estabilidade do guia durante a cirurgia (Figura 2).

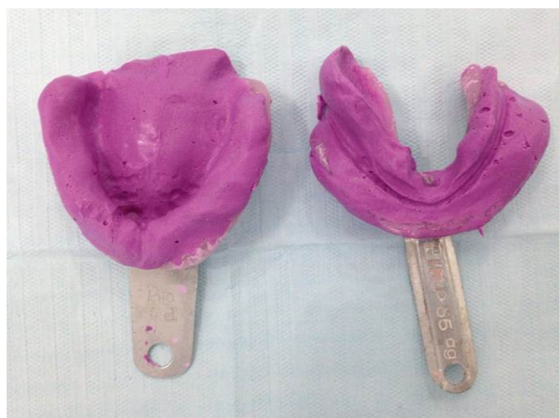


Figura 1- Moldagem com Alginato

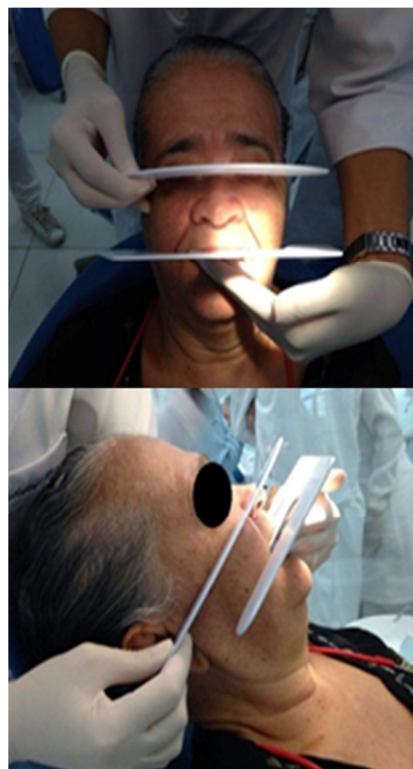


Figura 3- Ajuste da linha do sorriso a partir dos planos frontal e sagital

Depois foram feitas as marcações das linhas de orientação com uso do fio dental e uma leçon marcando a linha média, linha alta do sorriso e linha dos caninos, para em seguida realizar a montagem dos dentes a partir das delimitações.

Após ter feito as marcações superiores, foi estabelecida no plano de cera inferior com compasso de Willis a dimensão vertical de oclusão (DVO) da paciente, a qual foi calculada a partir da dimensão vertical em repouso DVR que deu 55mm menos 3mm do espaço funcional livre, chegando a DVO de 52mm (Figura 4).

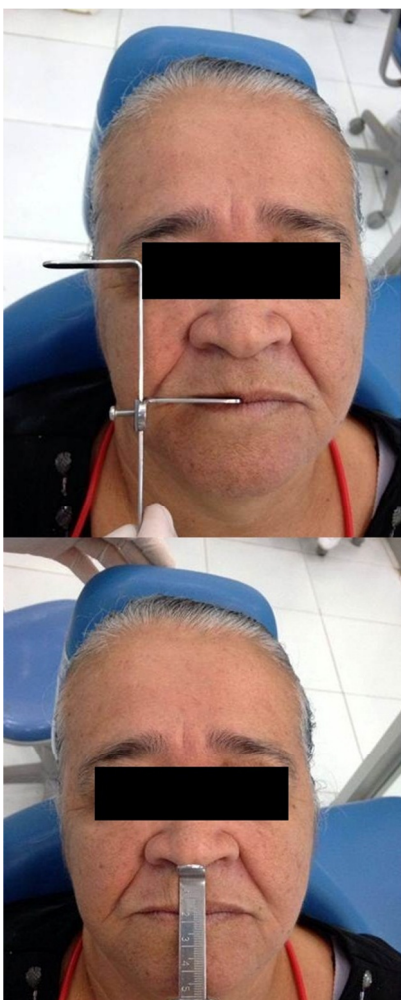


Figura 4 -Marcação da DVR 55 mm / DVO 52 mm

Com o uso do poliéster foi feita a união intermaxilar (Figura 5) possibilitando o registro de mordida, para posterior montagem dos modelos de gesso junto às bases de prova no articulador (Figura 6) para posicionamento dos dentes, nessa etapa foram selecionados os dentes a partir do formato do rosto (quadrado) na cor 60 da escala da BIOLUX junto com o auxílio da paciente.

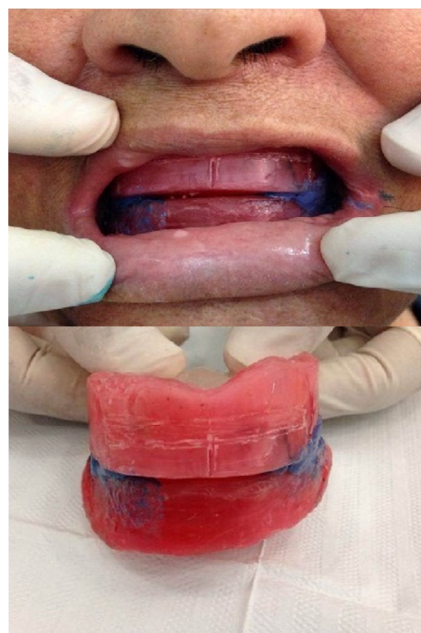

Figura 5 -Registro Intermaxilar




Figura 6 -Montagem em ASA

Para a prova dos dentes foram analisadas todas as marcações feitas anteriormente juntamente com a recuperação da dimensão vertical de oclusão e testes de fonética iniciais para determinar um bom posicionamento da prótese na cavidade oral com os dentes montados na cera (Figura 7).

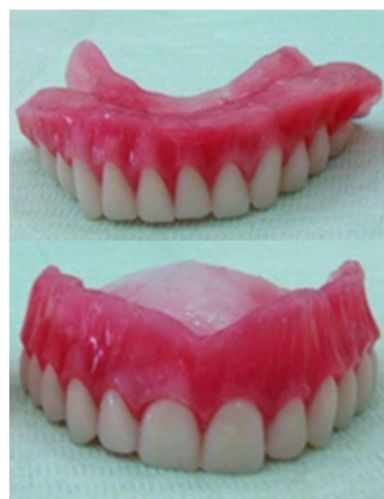

Figura 7- Dentes para prova

Em seguida, foram encaminhadas as provas para o laboratório, para serem finalizadas com a acrilização e testadas depois de finalizadas (Figura 8) para, em seguida, serem confeccionados os guias cirúrgicos a partir das novas próteses. Na primeira etapa do tratamento, foi de extrema importância seguir todos os passos protéticos para que, a partir do resultado, fosse confeccionado um guia cirúrgico de acrílico transparente o qual facilita a cirurgia no posicionamento adequado dos implantes e permite menores ajustes na captura pós-cirúrgica para fixação das próteses sobre os implantes instalados.

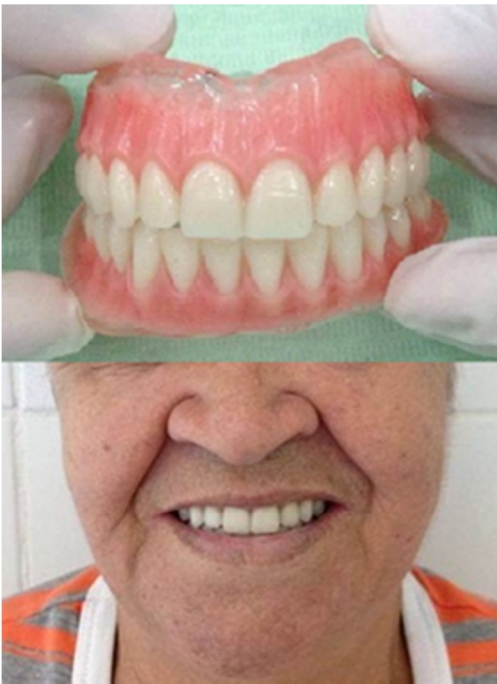

Figura 8- Teste das próteses acrilizadas

## Discussão

A utilização de implantes osseointegráveis tem a função de base protética a fim de moldar e melhorar as características das reabilitações orais por meio de próteses, buscando melhorar problemas de retenção e proporcionar tanto uma melhora no suporte quanto na estabilidade da prótese dentária.

Um dente reabilitado por meio de prótese deve ser um implante instalado numa posição ótima ou ideal para o paciente. Em alguns casos, pode ser necessário o uso de técnicas cirúrgicas auxiliares para o melhor funcionamento da prótese, como enxertos ósseos, por exemplo. Por isso, se tratando do sucesso completo no tratamento com implantes, é necessário planejamento do tipo de prótese, bem como as condições de geometria da cavidade bucal e região onde será instalado o implante, sua quantidade e disposição óssea.<sup>7</sup>

O tratamento com duas etapas importantes o qual uma faz menção entre si, é necessário realizar e aplicar um conjunto de técnicas profissionais durante as fases cirúrgica e protética. O conhecimento de anatomia é de extrema importância na fase cirúrgica, mas o planejamento protético deve cumprir o objetivo de devolver não apenas a função oral, mas também os aspectos estéticos favoráveis e satisfatórios ao paciente, de modo a lhe devolver a autoestima e segurança pessoal através de técnicas práticas e resolutiveiras, que antecedem a cirurgia para que os princípios possam ser viáveis.<sup>8,9</sup>

Para obter um resultado de sucesso e uma execução adequada da implantodontia é necessário prévio planejamento protético, de modo a determinar os tipos, posição e quantidade dos implantes a serem instalados no leito ósseo, ou seja, planejamento reverso.<sup>10</sup> O plano de tratamento precisa ser bem definido e aplicado de forma precisa quando chegar o momento da cirurgia.

Como indicado, o planejamento reverso trata-se de começar o planejamento do implante utilizando a fase reabilitadora como base, a qual seria, supostamente, a última fase de todo o processo.<sup>7</sup> No entanto, a reabilitação protética deve consistir em início, meio e fim tendo todas as etapas processuais escolha adequada dos materiais e métodos desenvolvidos com intuito de diminuir erros no trans. cirúrgicos a fim de alcançar uma meta. Isto é, a reabilitação é todo o procedimento a ser feito em busca do principal objetivo do paciente, que possibilite retomada dos princípios básicos do sistema estomatognático.<sup>9,11</sup>

Desta forma, como no caso relatado, é importante e necessário iniciar o planejamento global com a confecção de próteses para auxiliar no prognóstico e no cumprimento dos requisitos estéticos e funcionais, resultando na posição dentária. A reprodução das próteses confeccionadas possibilita em transformação dos guias cirúrgicos que são utilizados como recursos na análise da posição ideal dos implantes em conjuntos com outros exames complementares como radiografia e tomografia digital que torna o tratamento em implantodontia cada vez mais preciso no quesito proximidade com a realidade e naturalidade reduzindo a margem de erros do tratamento.<sup>10,12</sup>

Uma vez que a fase anterior à prótese, permite a avaliação do local dos implantes previamente propostos, em relação à posição adequada, que é identificada pelos marcadores radiográficos, o planejamento reverso define-se como uma técnica a favor da facilitação da reabilitação, bem como a previsão das possíveis complicações que podem vir a surgir durante o

processo cirúrgico e pós-cirúrgico, dando maior controle sobre os imprevistos do processo de reabilitação.<sup>11</sup> Além disso, proporciona após a cirurgia de maneira rápida a reabilitação do paciente, pois ter uma prótese pronta para ser instalada, seja na versão totais no final da cirurgia ou por meio de captura instalada horas ou até dois dias depois, acelera o tratamento e segue os preceitos biológicos pré-determinados em implantodontia, quando falamos de carga imediata.<sup>13</sup> O cirurgião dentista prevê possíveis deficiências de tecido, uma vez que fornece uma projeção do posicionamento tridimensional do implante ditado pelo guia cirúrgico ou prótese, que devem ser utilizados de modo a alcançar a reconstrução dessas regiões defeituosas e irregulares.<sup>9,11</sup>

A técnica protética deve observar as necessidades estruturais como mostrado no caso clínico que compreende a perda da dimensão vertical de oclusão, estabilidade a qual vai depender do resultado da cirurgia quando os implantes apresentam travamento primário e possibilita carga imediata nos implantes, estética favorável e aceita pelo paciente quando é entendida a vontade e necessidade do paciente e função desempenhada pelas próteses, para isso é essencial de maneira criteriosa seguir o passo a passo e método demonstrado no caso.<sup>6,14</sup>

Uma prótese adequadamente realizada, representa uma reabilitação satisfatória, uma vez que é planejado de acordo com os requisitos funcionais, fonéticos do sistema mastigatório de modo a alcançar uma oclusão mutuamente protegida e uma estética satisfatória. Quando não temos uma prótese para ser usada como guia cirúrgico, algumas falhas podem ser desenvolvidas como o mau posicionamento dos implantes, geramos uma acentuação de problemas protéticos que não compreende apenas estética, mas distribuição de forças oclusais e carga distribuídas aos implantes, quando falamos de prótese tipo protocolo.<sup>7,9,13</sup>

## Conclusão

O resultado previsto no prognóstico depende do planejamento devidamente adequado para cada paciente. O tratamento de implante dentário permite individualizar a reabilitação sendo possível indicar de maneira correta, segura e eficaz o tipo de tratamento, método e material utilizado em cada etapa dos procedimentos.

As próteses confeccionadas são de extrema importância às quais possibilitaram gerar um dispositivo de acrílico para servir como um guia cirúrgico que garante sucesso no processo, por meio do auxiliar na avaliação do diagnóstico, avaliação de estética, além de auxiliar na moldagem e na

transferência das próteses. Todos esses pontos do planejamento reverso permite a perfeita instalação das próteses no lugar em que foram previamente projetadas para seu uso.

Como se trata do planejamento reverso, a reabilitação se torna mais prático, uma vez que o tratamento apresenta uma previsibilidade de alta precisão, o que reduz as margens de erro a um nível que se faz possível ter segurança sobre os resultados finais. Desta forma, a fim de garantir a sucesso no tratamento na fase pós-cirúrgica a confecção das próteses seguindo seus princípios básicos sobre cada etapa executada é de extrema importância.

## Referência

1. Silva Júnior MF, Sousa ACC, Batista MJ. Condição de saúde bucal e motivos para extração dentária entre uma população de adultos. *Rev. Ciência e Saúde Coletiva*. 2017;22(8):2693-702.
2. Rocha FA, Elias CN. Influência da técnica cirúrgica e da forma do implante na estabilidade primária. *Rev Odontol Bras Central*. 2010;19(48):26-9.
3. Florentino-Filho ATC, Ataíde WS, Pereira AFV. O implante dentário como uma alternativa para pacientes periodontais: uma revisão de literatura. *Rev Cien Saúde*. 2012;14(1):53-9.
4. Castro MSJ, Toro AADC, Sakano E, Ribeira D. Avaliação das funções orofaciais do sistema estomatognático nos níveis de gravidade de asma. *J. Soc. Bras. Fonoaudiol*. 2012;24(2):119-24.
5. Tettamanti L, Andrisani C, Bassi MA, Vinci R, Silvestre-Rangil J, Tagliabue A. Immediate loading implants: review of the critical aspects. *Oral Implantol*. 2017;10(2):129-39. DOI: 10.11138/orl/2017.10.2.129
6. Matsumoto PM, CerveiraNetto H, Paes Júnior TJA, Faria R. Atualidades sobre overdentures: dentossuportadas e Implantossuportadas. *Revista Brasileira de Prótese Clínica e Laboratorial*. 2002;4(22):509-13.
7. Amoroso AP, Genaro Filho H, Pellizzer EP, Goiato MC, Júnior, SJF, Villa LMR. Planejamento reverso em implantodontia: Relato de caso clínico. *Rev Odontol Araç*. 2012;33(2):75-9.
8. Meurer E, Oliveira MG, Meurer MI, Silva JVL, Bárbara AS, Heitz C. Os biomodelos de prototipagem rápida em cirurgia e traumatologia bucomaxilofacial. *Academia Tiradentes de Odontologia*. 2007;5:349-73.
9. Menezes PDF, Sarmiento V, Lamberti P. Aplicação da prototipagem rápida em implantodontia. *Innov. Implant J., Biomater. Esthet*. 2008;3(6):39-44.

10. Resnik RR, Kircos LT. Técnicas e diagnósticos por imagem. In: Misch CE. Implantes dentais contemporâneos. 3ª ed. Rio de Janeiro: Elsevier, 2008; Cap. 3, p. 38-68.
11. Paz LGP, Janson MRP. Planejamento e condutas utilizadas para o posicionamento adequado dos implantes, visando a função e a estética. In: Francischone CE, Nary H Filho, Matos DA, Lira HG, Neves JB, Vasconcelos LW, et al. Osseointegração e o tratamento multidisciplinar. São Paulo: Quintessence.2006; Cap. 6 p. 113-51.
12. Volpato CAM, Garbelotto, LGD. Próteses sobre implantes. Próteses odontológicas: uma visão contemporânea - fundamentos e procedimentos. São Paulo: Santos, 2013.
13. Brånemark P I, Adell R, Hansson B O, Lindstrom J, Ohlsson. Intra-osseous anchorage of dental protheses.i.experimental studies. Scand. J. Plast. Reconstr. Surg. 1969;3:81-100. DOI: 10.3109/02844316909036699.
14. Santos JCA, Silva JD, Haddad MF. Reabilitação com prótese total imediata: relato de caso. Rev. Odontol. Araçatuba (Online). 2015;36(2):24-8. <https://aracatuba.com.br/revista/2015/12/TRABALHO%204.pdf>